Aus dem Zahnärztlichen Institut der Universität Marburg/Lahn
Direktor: Prof. Dr. Hans Fliege

Zur Frage der Bedeutung des C-Vitamines für die Mundhöhle mit Versuchen über die therapeutische Anwendung von Cebion-Merck

Inaugural-Dissertation

zur Erlangung des Doktorgrades in der Zahnheilkunde
der Hohen Medizinischen Fakultät
der Philipps-Universität zu Marburg

vorgelegt von

Gertrud Hinzmann
aus Kirschlainen, Kreis Allenstein (Ostpreußen).

Marburg/Lahn 1940

R. Friedrich's Universitäts-Buchdruckerei (Inh.: Karl Gleiser) Marburg (Lahn)

Angenommen von der medizinischen Fakultät der Universität Marburg
am 18. 12. 1939.
Referent: Professor Dr. Fliege.

Gedruckt mit Genehmigung der Fakultät.

R. UNIV.
BIBLIOTHEEK
LEIDEN

Meinen lieben Eltern!

Disposition.

		Seite
A) Einleitung:	Allgemeines über Vitamine	7
B) Hauptteil:	Zur Frage der Bedeutung des C-Vitamines für die Mundhöhle mit Versuchen über die therapeutische Anwendung von Cebion-Merck . .	10
I.	Die Bedeutung des C-Vitamines für den menschlichen Organismus im Allgemeinen	10
II.	Die Bedeutung des C-Vitamines für die Mundhöhle	13
III.	Versuche mit Cebion-Merck	17
C) Schluß:	Zusammenfassung	22

Digitized by the Internet Archive
in 2026

https://archive.org/details/IA41547924_0130

A) Einleitung:

Allgemeines über Vitamine.

Außer den Hauptnährstoffen, Kohlehydraten, Fetten, Eiweiß, Mineralsalzen muß die menschliche Nahrung Vitamine enthalten, die für den Stoffwechsel und das Wachstum unbedingt notwendig sind.

1912 prägte Casimir Funk[1]) (London) für diese lebenswichtigen Stoffe den Namen: Vitamine. „Amin" besagt, daß sie zur chemischen Gruppe der Amine gehören, stickstoffhaltige Körper sind und zum Leben unbedingt notwendig sind. Mit Avitaminosen bezeichnen wir Ernährungskrankheiten, die durch Mangel an Vitaminen entstehen.

Zum Unterschied von einander hat man die Vitamine kurz mit einem Buchstaben benannt. Und so unterscheiden wir nach der Nomenklatur der englischen Vitaminkommission folgende Vitamine:

A = antixerophthalmischess Vitamin,
B_1 = antineuritisches oder Antiberiberi-Vitamin,
B_2 = Antipellagra-Vitamin,
C = Antiskrobut-Vitamin,
D = Antirachitis-Vitamin,
E = Antisterilitäts- oder Fruchtbarkeits-Vitamin.

Die Vitaminforschung scheint auch heute noch nicht abgeschlossen zu sein, und die Zahl der Vitamine nimmt immer noch zu.

Nach der verschiedenen Löslichkeit gibt es fett- und wasserlösliche Vitamine. A, D, E sind fettlöslich, B und C wasserlöslich.

Nur die untersten Tierreihen besitzen, wie Kalk schreibt, die Fähigkeit der Vitaminsynthese. Sie bauen sie auf und

1) Zitat nach Trummel: „Einfluß der Avitaminosen auf das Gebiß".

brauchen sie zum Leben. Es sind geradezu die Hormone der niederen Lebewesen (Algen, Bakterien, Pilze) nach Kühnau.

Während das Vitamin C auch von Ratten, Rind und einigen Hunderassen selbst gebildet werden kann, ist es bei Menschen und höher entwickelten Tieren: Meerschweinchen, Kaninchen und Affen nicht der Fall. Nach Beszonoff sollen vitamin-C-frei ernährte Säuglinge fähig sein, das Vitamin C in den ersten Lebensmonaten selbst zu bilden. Aber es soll nicht genügen, und es kommt dann doch zum Auftreten von hypovitaminotischen Zuständen.

Die Hormone werden in den Drüsen des eigenen menschlichen Körpers produziert, während die Vitamine von den Pflanzen gebildet werden und so in der Nahrung enthalten sind und vom Menschen erst aufgenommen werden müssen.

Vitamine und Hormone sind synergetisch und antagonistisch verknüpft. So steht das Vitamin A im Antagonismus zum Thyroxin der Schilddrüse. Nach Kalk tritt bei Vitamin-B_1-Mangel eine Unterfunktion von Schilddrüse und Nebenniere auf. An Hunden hat Löhr nachgewiesen, daß die Askorbinsäure im Antagonismus zur Thyroxinwirkung steht. Nach seinen Beobachtungen wird der Blutjodspiegel gesenkt. Stepp und Kühnau haben schon auf den Synergismus zwischen Vitamin D und dem Inkret der Nebenschilddrüse hingewiesen. Nach Rudy wird Vitamin-E-Mangel durch Hypophysenpräparate behoben.

Außerdem wirken Hormone und Fermente wie auch die Vitamine spezifisch, es wird nur eine ganz bestimmte Reaktion ausgelöst.

Der Begriff „Vitamin" ist nach Stepp wie folgt erklärt: „Vitamine sind organische Verbindungen, die in kleinsten Mengen andauernd dem Organismus zugeführt werden müssen, um die Erhaltung oder Vermehrung der Zellsubstanz zu ermöglichen und die normale Funktion der Organe zu gewährleisten".

In ganz geringen Mengen wirken die Vitamine als Schutz- und Heilstoffe, dienen aber nicht der Energieerzeugung oder der Neubildung der Zellen. Und diese Mindestmengen sind nicht festgelegt, sondern richten sich nach Alter, Lebensweise und Tätigkeit des einzelnen Indi-

viduums. Wie Stepp in seiner Erklärung des Vitaminbegriffs weiter sagt, gibt es in der Nahrung Stoffe, die erst im Körper zu Vitaminen werden. Es sind Vorstufen der Vitamine und werden Provitamine genannt. Ein Provitamin des Vitamins A ist das „Karotin", der rote Karottenfarbstoff. Eines der Provitamine D ist das Ergosterin. Vor mehr als 50 Jahren ist es aus dem Mutterkorn gewonnen worden. Besonders in der Hefe aber auch im Kakao und in Pflanzenölen kommt es vor.

B) Hauptteil:

Zur Frage der Bedeutung des C-Vitamines für die Mundhöhle mit Versuchen über die therapeutische Anwendung von Cebion-Merck.

In der Zahnheilkunde sind vor allem das antirachitische Vitamin D und das antiskorbotische Vitamin C von großer Bedeutung. Ein Mangel oder gar ein Fehlen der Vitamine macht sich am Gebiß und Zahnhalteapparat bemerkbar. Wie Euler feststellt, spielen in jedem Abschnitt der Zahnentwicklung und Zahnfunktion in allen Gewebsteilen des Zahnes oder seines Halteapparates die Vitamine eine große Rolle, da der Zahn mit seinem Bett nur ein lebensverbundener Teil des ganzen Organismus ist und die gleichen Lebensnotwendigkeiten fordert.

I. Die Bedeutung des C-Vitamines für den menschlichen Organismus im Allgemeinen.

Unter den bekannten Mangelkrankheiten nimmt die C-Hypovitaminose eine besondere Stellung ein, da nach der Auffassung von Klodt der menschliche Organismus im Gegensatz zu den meisten Vertretern der Tierwelt Vitamin C nicht synthetisieren kann, sondern in vollem Umfang auf die Zufuhr von außen angewiesen ist. In Nebennieren, Leber, Linsen und Hypophysenvorderlappen kann das Vitamin C nur in geringen Mengen gespeichert werden. Bei einem Unterangebot kommt es, wie Klodt weiter angibt, in kürzester Zeit zum Absinken dieser Substanz im Gewebe und in den Säften und zu den typischen Krankheitserscheinungen.

Das Vitamin C ist reichlich vorhanden vor allem in grünen Gemüsen: Spinat, Salat usw. und in frischen Früchten, Zitronen und Apfelsinen und besonders in Tomaten, Zwiebeln und Paprika. Als nahrhafteste und billigste Vitamin-C-Quelle

ist die Kartoffel zu empfehlen. Das Vitamin C ist an sich sehr empfindlich gegen Kochen und Lagern. Nach Rudy kann $^1/_4$ des Gehaltes durch Lagern verloren gehen. Es ist wichtig zu wissen, daß die Kartoffel so viel Vitamin C enthält, daß der Bedarf des Menschen fast völlig aus ihr gedeckt werden kann. In nachfolgender Tabelle bringt Rudy die prophylaktische Meerschweinchendosis in gr oder ccm gegen Skorbut. Die Zahlen sind auf Frisch-Gemüse zu beziehen. Beim Kochen sollen 10% des ursprünglichen Vitamin-C-Gehaltes verloren gehen.

Zitronensaft	1 — 1.5
Apfelsinen-, Mandarinensaft	1.5 — 2
Tomate	1.5 — 5
Banane, Pfirsich	5 — 10
Apfel, Birne	10 — 15
Vogelbeeren	2 — 3
Gras, Hülsenfrüchte (Erbsen u. a.)	1 — 5
Kohl, Salat, Spinat	1 — 2
Karotten	20 — 40
Kartoffeln	3 — 4
Rüben	2 — 3
Milch, roh	20 —150
Milch, kurz unter Luftzutritt, erhitzt	40 —300
Leber	sehr hoch
Getreidekörner	sehr hoch

Wie aus den Angaben von Rudy zu ersehen ist, muß man das 50fache für den Menschen rechnen.

Nach neuesten Untersuchungen liegt, wie Schneider berichtet, der tägliche Vitaminbedarf um 50 mg.

Zu einer C-Hypovitaminose kann es vor allem im Frühjahr und Winter kommen, weil frisches Gemüse, Obst und Salate nur in geringen Mengen vorhanden sind. Darüber hinaus kann bei der Zubereitung das Vitamin zerstört werden. Die Speisen dürfen deshalb nicht oft gewärmt werden, das Gemüse nicht „totgekocht“ und das Kochwasser nicht weggeschüttet werden.

Nach Stepp und Schröder kann die C-Hypovitaminose dadurch zustande kommen, daß pathogene Besiedlungen des Dünndarmes mit bestimmten Colistämmen die Resorption der Askorbinsäure verhindern. Es soll außerdem durch Bakterien der Coligruppe und Paratyphus-B die Askorbinsäure fast völlig zum Verschwinden gebracht werden. Dadurch kann es kommen, daß genügend an Vitamin C mit der Nahrung aufgenommen wird, dem Körper aber nicht zugeführt werden

kann, weil das Vitamin im Magen-Darm-Traktus zerstört wird. Ferner kommt es nach Szent-Györgyi — wie Euler berichtet — bei Anacidität zur völligen oder teilweisen Oxydation des Vitamins im alkalischen Milieu. In diesen Fällen ist eine genaue Magenuntersuchung nötig und bei der Therapie nur die intramusculäre, subcutane oder intravenöse Injektion von Vitamin-C-Präparaten zum Ziele führend.

Es steht fest, daß das Vitamin C eine große Rolle bei der Abwehr einer Infektion spielt, daß nicht nur der an Vitaminmangel leidende Körper leichter einer Infektion erliegt, sondern auch bei der Abwehr von Infektionen mehr Vitamin C gebraucht wird. Durch Versuche an Kaninchen sind diese aufgestellten Behauptungen an der Chirurgischen Universitätsklinik Marburg durch Lauber bewiesen worden. Während von gesunden Tieren die zugeführte Askorbinsäure durch die Nieren ausgeschieden wurde, war es bei Organismen, die akut oder chronisch entzündlich erkrankt waren, nicht der Fall. Fast die gesamte Vitamin-C-Menge wurde vom erkrankten Körper zurückbehalten und damit scheint bewiesen werden zu können, daß ein erhöhter Bedarf an Vitamin C bei akuten und chronischen Infektionen vorliegt. Besonders in höheren Dosen zugeführt, kommt dem Vitamin C eine große Bedeutung für die Abwehrkraft zu. Eine Ueberdosierung ist nach den heutigen Kenntnissen nicht möglich, da die überschüssige Askorbinsäure bei oraler und parenteraler Zufuhr mit dem Harn ausgeschieden wird[1]).

Nach Pfannenstiel kommt die Wirkungsweise der Vitamine so zustande, daß die Vitamine die Stoffwechselvorgänge katalytisch beeinflussen und so gleichzeitig die an der Infektionsabwehr wirkenden Fermente unterstützen.

Nicht nur bei Infektionen, Krebs, Diabetes ist ein erhöhter Vitamin-C-Verbrauch nachgewiesen worden, sondern auch in der Schwangerschaft, während der Stillzeit, bei schweren körperlichen Anstrengungen (z. B. körperliche Arbeit und Sport) verbraucht der Organismus nach Schröder u. a. mehr Vitamin C. Unter solchen Umständen kommt es zu raschem Absinken des Vitamin-C-Bestandes.

Wie Lauber berichtet, geht aus seinen Untersuchungen hervor, daß sowohl bei Narkosen, als auch bei Operationen,

1) Mit dieser Eigenschaft steht das Vitamin C im bemerkenswerten Gegensatz zum Vitamin A u. Vitamin D. Bei diesen Vitaminen hat man nach Ueberdosierung Schädigungen beobachtet.

insbesondere aber auch bei den verschiedensten Formen chirurgischer Erkrankungen ein erhöhter Vitamin-C-Bedarf festgestellt werden kann. Folglich müßten dem Organismus vor der Operation reichliche Mengen von Vitamin C zugeführt werden, damit er genügend Vorrat besitzt für die Regeneration und vor allem auch für die Bekämpfung der Infektion.

Eine weitere Wirkung des Vitamin C beobachtete Lauber bei der Wundheilung. Und zwar soll ein Entzug des Vitamins C zu einer verzögerten Wundheilung führen. Nach Astley Cooper[1]) sollen sich bei Skorbut geheilte Knochenbrüche wieder lösen und geheilte Geschwüre wieder zerfallen.

Es gibt wohl kaum ein Gebiet der Medizin, wo man das Vitamin C als Heilmittel nicht anwendet. In der Kinderheilkunde findet die Askorbinsäure Verwendung zur Prophylaxe gegen die Möller-Barlow'sche Erkrankung, zur Stillung gynäkologischer Blutungen in der Frauenheilkunde und in der inneren Medizin zur Abwehr infektiöser Krankheiten.

II. Die Bedeutung des C-Vitamines für die Mundhöhle.

Die Bedeutung des Vitamines C ist damit nicht erschöpft. Nach Euler ruft ein Mangel an Vitamin C schwere Blutungen und weitgehende Knochenveränderungen hervor, die den Zahn und den Zahnhalteapparat schädigen. Es können Caries und Paradentose auftreten. Und so sind Zähne und Zahnhalteapparat ein hervorragendes „Testobjekt" für etwaigen Vitamin-C-Mangel. Bei der Paradentose bedeutet Vitaminmangel in erster Linie eine erhöhte Krankheitsbereitschaft. Das geschieht, wie Euler weiter berichtet, „zunächst hauptsächlich durch Schwächung des Halteapparates; infolge der Schwächung muß sich schon ein physiologisches Ausmaß von Belastung als starke Ueberbelastung auswirken und eine Beschleunigung in dem Epitheltiefenwachstum und der Ausbreitung einer Entzündung vom Zahnfleischrande her (Parodontitis, frühere „Alveolarpyorrhoe") herbeiführen. Die Schwächung des Halteapparates selbst kann auf den durch Vitaminmangel ausgelösten krankhaften Veränderungen im Bereiche der knöchernen Verankerung oder der Zement-

1) Zitat nach Lauber.

verankerung der Zahnhaltefasern beruhen, oder direkt veranlaßt werden durch Blutungen bei C-Mangel in der Wurzelhaut.

Ein C-Mangel kann aber ebenso auch bei der Entstehung von Osteopathien im Bereiche des Zahnfortsatzes in Betracht kommen, desgleichen für gewisse Zahnfleischrandentzündungen (als präskorbutische Zustände). Wegen dieser Eigenschaft glaubt Euler dem Vitamin C den Vorrang vor anderen beim Zahnsystem einräumen zu dürfen. Nach seiner Ansicht scheint für die Entstehung der Paradentose gerade der C-Mangel erhöhte Bedeutung zu haben.

Bei völligem Vitamin-C-Mangel entwickelt sich das Krankheitsbild des Skorbut beim Erwachsenen und beim Säugling die Möller-Barlow'sche Erkrankung.

Der Skorbut ist heute in kultivierten Ländern selten geworden. Früher ist die Erkrankung vor allem auf langen Schiffsreisen bei Seeleuten aufgetreten, die lange Zeit nur gedörrte Nahrungsmittel zu sich nehmen konnten. Im Krieg erkrankten unterernährte, ausgehungerte und besonders einseitig ernährte Menschen. Es steht heute einwandfrei fest, daß es sich bei der Erkrankung um eine Avitaminose handelt. Und zwar ist der Mangel an frischem Vitamin-C-haltigem Gemüse dafür verantwortlich zu machen. Zu den Symptomen des Skorbut, die meistens nachgewiesen werden können, gehören die Zahnfleischerkrankungen. Die Schleimhaut in der Umgebung der Zähne wird locker, allmählig schwammig und zerfällt geschwürig. Von den Zähnen kann sich der Prozeß auf die übrige Schleimhaut des Mundes ausbreiten. Die Zähne werden locker und fallen aus. Die kleinen Geschwüre zeigen eitrigen oder mehr fibrinösen Belag und hochrote Ränder. Nicht immer jedoch brauchen diese Zahnfleischveränderungen aufzutreten. Es gibt sogar Krankheitszustände mit starken Blutungen, bei denen die Gingiva nicht mitbeteiligt ist. Der Skorbutkranke sieht blaß und teilnahmslos aus und leidet oft an Atembeschwerden und Muskelschwäche. Und es kann bei andauerndem C-Mangel zu starkem Muskelschwund und zu Herzbeschwerden kommen. Meistens ist Herzschwäche die unmittelbare Todesursache (Rudy). In der Nähe der Gelenke treten Schwellungen auf mit ausgedehnten, oft nur punktförmig sichtbaren Blutungen. Die Patienten klagen über heftige Schmerzen, die mit rheumatischen Beschwerden verwechselt werden könnten.

Dem Skorbut des Erwachsenen entspricht beim Säugling und Kind eine Erkrankung, die auch die Bezeichnung „Möller-Barlow"sche Krankheit trägt. Sie entsteht beim Säugling dadurch, daß Milch zu lange gekocht wird, und so das Vitamin C zerstört wird. Nach Rohmer beträgt der tägliche Durchschnittsbedarf für den Säugling an Vitamin C 2,6 mg pro kg Körpergewicht, während der Erwachsene nur 1 mg pro kg Körpergewicht am Tag braucht. Die Muttermilch ist nach Neuweiler 5—6 mal reicher an Vitamin C als die Kuhmilch. So ist es erklärlich, vor allem bei künstlich ernährten Kindern diese Erkrankung vorzufinden. Auch hier treten, wie Rudy berichtet, starke Schwellungen in der Nähe von Gelenken auf, die druckempfindlich sind. Zahnfleischblutungen sind nur bei den Kindern festzustellen, die Zähne besitzen. Für skorbutkranke Kinder ist die Infektionsgefahr besonders groß, weil sie allgemein geschwächt sind. Sie leiden an Blutarmut, Muskelschwäche und Appetitlosigkeit. Wie beim Erwachsenen, so kann auch hier der Tod durch Herzschwäche eintreten.

Soweit der Skorbut Munderscheinungen verursacht, hat er Aehnlichkeit mit dem Krankheitsbild der ebenfalls konstitutionell bedingten Gingivitis und Stomatitis ulcerosa.

Die Gingivitis ulcerosa ist eine auf den fixierten Teil der Mundschleimhaut ausgedehnte Entzündung, die an das Zahnbett gebunden ist. Zahnlücken werden nicht befallen, und mit der Extraktion der Zähne schwindet auch die Erkrankung. Bei der Gingivitis ulcerosa finden wir alle Uebergänge von der einfachen Entzündung, bei der die Epitheldecken erhalten sind, bis zu tiefgreifenden Geschwürsbildungen. Mit Vorliebe erkranken die Interdentalpapillen zuerst und zerfallen geschwürig. Bei leichten Fällen beschränkt sich die Ulceration auf die Papillen. Sie stehen von den Zähnen ab. Drückt man vorsichtig auf das Zahnfleisch, so quillt aus den Taschen weißliches, trübes Sekret. Meistens sehen wir aber die Geschwürsbildung nach oral und facial übergreifen. Es sind seichte Geschwüre an den Zahnhälsen entlang laufend, deren Grund mit graugelben Zerfallsprodukten bedeckt ist. Die Papillen scheinen gesunken, und der Interdentalraum ist mit übelriechendem Belag bedeckt. Wird der Belag entfernt, so tritt ein leicht blutender Geschwürsgrund zutage.

Wie Fliege und Heuser berichten, hat es in den letzten Jahren nicht an Versuchen gefehlt, die ätiologischen Zusammenhänge der Gingivitis zu ergründen. Doch in dieser Hinsicht bestehen starke Meinungsverschiedenheiten. Aus ihren Angaben ist ersichtlich, daß für das Zustandekommen solcher Schleimhautaffektionen vorzugsweise Vitaminmangel (Sturm, Krasnogorski, Danziger, Grythe, Jelinek), bakterielle Momente (Cobe-Marshall-Grace, Rochette, Katz-Chapter, Bonnet, Dimas-Aruti, Grythe, Lufkin-Disraeli, Jelinek, Hirschfeld, Bonney), Weisheitszahndurchbruch (Jelinek, Forgues, Ruppe Manmary) und Infektion (Hermann, Cedric-Coxon, Coriat, Lilly) verantwortlich gemacht werden. Darüber hinaus sollen neben diesen ursächlichen Momenten noch Metallgifte (Sturm, Fournier-Boltanski, Amodeo) und Allergie (Sturm) respektive Störungen im parasympatischen Nervensystem und andere Gründe mit dem Auftreten der Gingivitis ulcerosa in Zusammenhang stehen[1]).

Im Ausstrichpräparat findet man bei der Gingivitis ulcerosa die Spirochäte refringens und den Bazillus fusiformis zusammen mit Streptokokken. Doch glauben Fliege und Heuser nicht, daß diese Bakterien immer die eigentliche Ursache der Erkrankung darstellen. Nach ihrer Meinung ist das bakterielle Moment meistens ein sekundäres. Zwei Fälle primärer Infektion haben jedoch Fliege und Heuser — Unsitte des Bierstiefeltrinkens — beobachten können.

Sehr groß ist die Anzahl der Fälle, bei denen der Skorbut und die Hypovitaminose-C in leichtester beginnender Form nur mit Gingivitis und Zahnfleischblutungen sich bemerkbar machen. Neuere Untersuchungen haben bewiesen, daß die entzündlichen Veränderungen der Mundhöhle, die durch Vitamin-C-Mangel entstanden sind, zu besonderer Bedeutung gelangt sind. Man hat dadurch erkannt, daß nicht nur die schwersten skorbutischen Erscheinungen durch die C-Hypovitaminose ausgelöst werden, sondern auch Fälle beobachtet,

---

1) Wegen der Vielseitigkeit der ursächlichen Zusammenhänge wird nach der Auffassung von Fliege und Heuser die Therapie der Gingivitis ulcerosa sich niemals allein nach ihrer Aetiologie richten können. Als wirksame örtliche Bekämpfung der klinischen Erscheinungen in der Mundhöhle geben Fliege und Heuser die Yatren-Behandlung an.

die weniger charakteristisch sind und deshalb schwer erkannt werden.

In der Schwangerschaft und Stillzeit äußert sich eine C-Hypovitaminose durch das Auftreten der Gingivitis gravidarum. Es ist eine relative C-Hypovitaminose wegen des erhöhten Vitamin-C-Verbrauches; und zwar verbraucht der mütterliche Organismus selbst nicht mehr, sondern muß den Foetus mitversorgen. Charakteristisch ist, wie Stroh berichtet, die livide Färbung der Gingiva. Diese entzündliche Reaktion heilt spontan nach der Entbindung ab. Daraus ersieht man, daß Zahnfleischerkrankungen in inniger Beziehung zu der innersekretorischen Funktion der Ovarien stehen und so hormonal bedingt sind. Die Gingivitis gravidarum tritt zwischen dem 4. und 7. Schwangerschaftsmonat auf. Deshalb sollte während dieser Zeit Vitamin-C-reiche Kost mit Zugabe von Vitamin-C-Präparaten empfohlen werden. Das Gleiche gilt auch für die Stillzeit, da der Vitamin-C-Gehalt der Muttermilch von großer Bedeutung für den Säugling ist. Wie bereits schon berichtet, beträgt normalerweise der Vitamin-C-Gehalt der Frauenmilch 4—6 mg %. Der Gehalt der Milch kann aber bei vitamin-C-armer oder freier Ernährung auf weniger als 1 mg % fallen. Die Kuhmilch enthält bedeutend weniger Vitamin C und zwar 0,07—1,1 % Askorbinsäure.

III. Versuche mit Cebion-Merck.

Nach den Aufzeichnungen von Rudy bestehen die Vitamine, wie die Mehrzahl der organischen Substanzen, aus wenig Elementen, die meistens sehr einfach zusammengesetzt sind. Die besondere Bindungsweise der Atome macht den stofflichen Charakter aus. Wie Rudy berichtet, leitet sich die Askorbinsäure von den einfachen Zuckern, den „Hexosen" ab. Wenn man die Summenformel ($C_6H_{12}O_6$) eines einfachen Zuckers, z. B. des Traubenzuckers (auch Glykose genannt) mit der Askorbinsäure ($C_6H_8O_6$) vergleicht, kann man feststellen, daß sich beide nur um vier Wasserstoffatome unterscheiden. So betrachtet ist das C-Vitamin ein Oxydationsprodukt des Traubenzuckers. Aus den nachfolgenden Formeln kann man die Beziehungen vom Vitamin C zu den Zuckern ersehen.

d-Glykose.

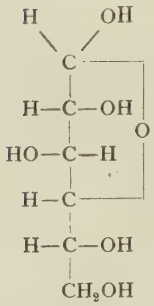

1-Askorbinsäure = Vitamin C.

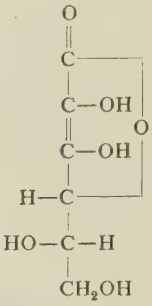

Das Vitamin C besitzt eine auffallend starke Reduktionskraft. 1928 hat v. Szent-Györgyi das Vitamin C aus der Nebenniere des Rindes und später aus Paprika isolieren können. Demselben ist es 1932 gelungen, das Vitamin C rein darzustellen. Zuerst wurde es fabrikmäßig in Ungarn hergestellt. In den Paprikaschoten war eine ergiebige und billige Quelle gefunden worden.

„Vitamin C ist eine Säure, das heißt, es ist in wässeriger Lösung in ein positiv geladenes Wasserstoffion und einen negativ geladenen Rest gespalten". Die Askorbinsäure schmeckt ähnlich wie die Zitronensäure; die reine Askorbinsäure ist ein weißes, fein kristallines Pulver, das sich an der Luft infolge Oxydation aber dunkel färbt.

Um die Wirkung des synthetisch hergestellten Vitamin C auf Gingivitiden zu untersuchen, wurden im Zahnärztlichen Institut Marburg 50 Fälle behandelt. Je nach Art und Schwere der Erkrankung wurden Cebion-Paste, Tabletten verabreicht oder subcutan 1—2 ccm Cebion-Ampullen injiziert. In der ersten Sitzung wurde stets eine gründliche Reinigung des Gebisses vorgenommen, Zahnstein und weiche Beläge entfernt und mit 15 % H_2O_2 gesäubert. Wie die Erfahrung lehrt, heilt ein großer Teil der Gingivitiden (z. B. die Gingivitis calculosa)[1]), die vornehmlich durch exogene Faktoren bedingt sind, nach Entfernung der äußeren Ursachen (Zahn-

1) Nach der Auffassung der Marburger Schule wird eine Gingivitis marginalis und eine Gingivitis calculosa unterschieden. Die erste wird abgesehen von inneren Ursachen durch Zahnstein und weiche schmierige Beläge als äußere Momente ausgelöst, während die Gingivitis calculosa durch Konkremente (subgingivaler Zahnstein besonderer Struktur nach Brammer) hervorgerufen wird.

stein, Konkremente, überstehende Füllungen) ab. Es wurde besonders Wert darauf gelegt, Fälle zu erfassen, bei denen die äußeren Faktoren nicht im Vordergrund standen.

Unsere erste Aufgabe muß es sein, den Patienten eine ordentliche Mundpflege anzuerziehen. Zwei Mal täglich mußten die Patienten mit dem Zeigefinger ein erbsengroßes Kügelchen Cebion-Paste auf das Zahnfleisch von den Wurzeln zur Krone reibend, auftragen. In den Fällen, die nicht so schnell abheilten, wurden zusätzlich 1—2 Tabletten Cebion-Merck und zwar morgens und abends verordnet. Bei ulcerösen Gingivitiden wurden subcutane Injektionen vorgenommen und 2 Tabletten täglich verabreicht. Nach Abheilung der Geschwüre wurde die übliche Massage mit Cebion-Paste verordnet. Innerhalb von 4—6 Tagen war in den meisten Fällen eine sichtliche Besserung festzustellen; das Zahnfleisch blutete nicht mehr so stark, und die Entzündung war zurückgegangen. Nach 1—2 Wochen waren die Gingivitiden abgeheilt, und das Zahnfleisch sah wieder fest und normal durchblutet aus.

Unter den 50 Fällen wurden 14 ulceröse Gingivitiden einer Behandlung zugeführt. Drei dieser ulcerösen Gingivitiden zeigten bei der Verabreichung von Cebion-Präparaten keinerlei Besserung. Zwei Fälle wurden mit Yatren geheilt, während bei dem anderen wohl eine wesentliche Besserung doch keine Ausheilung erreicht wurde. Bei zwei weiteren Fällen handelte es sich um eine hypertrophische Gingivitis. Das Zahnfleisch sah nach Massage mit Cebion-Paste und Einnehmen von Cebiontabletten straffer aus; es blutete auch nicht mehr so stark. Doch die hypertrophischen Papillen sind bei dieser Zahnfleischerkrankung nur durch Aetzung zu beseitigen. In den übrigen 34 Fällen konnten die Entzündungserscheinungen und die Blutungsneigung völlig beseitigt werden.

Es mag wohl auf den ersten Blick hin verwunderlich sein, wenn man in der Mundhöhle die starke Reaktion der C-Avitaminose feststellen will. Wenn man aber berücksichtigt, daß gerade hier der Bindegewebsapparat hoch differenziert ist, dann ergibt sich sehr schnell die Berechtigung zu einer solchen Untersuchung. In den Kapillargebieten der Gingiva, der Pulpa und des Periodontiums spielen sich die Kämpfe des Systems ab und hinterlassen ihre Spuren, wie Bircher-Benner berichtet. Ferner hat man durch die Ergebnisse

der Kapillarmikroskopie erkannt, daß die Kapillaren auf jede Abweichung der Blutbeschaffenheit von der Norm reagieren.

Zum Schluß bringe ich noch einige von mir behandelte Fälle:

Fall 1: S. A., 22 Jahre.

Befund am 28. 12. 38: Starke Gingivitis marginalis vor allem im rechten Ober- und Unterkiefer. Im Frontzahnbereich des Unterkiefers Paradentoseneigung mit marginaler Entzündung, Zahnstein. Im Unterkiefer bei den Schneidezähnen Lockerung II.—III. Grades.

Wie die Patientin angibt, blutet das Zahnfleisch beim Zähneputzen stark.

Zahnstein teilweise entfernt, Reinigung des Gebisses mit H_2O_2 15%. 30. 12. 38 restlichen Zahnstein entfernt, Ober- und Unterkiefer mit H_2O_2 gesäubert, Cebion-Massage.

4. 1. 39: Entzündung ist zurückgegangen. Das Zahnfleisch sieht normal durchblutet aus. Patientin massiert weiter mit Cebion.

25. 1. 39 Kontrolle. Patientin entlassen, Gingivitis ist vollkommen abgeheilt.

Fall 2: K. E., Hausgehilfin, 25 Jahre.

Befund am 24. 12. 38: Patientin mager, von anämischem Aussehen. Stomatitis ulcerosa. Wie die Patientin angibt, ist bereits am 23. 11. 38 eine Gingivitis ulcerosa (Yatren-Behandlung) mit Erfolg behandelt worden. Sie wurde dann in die Hals-Nasen-Ohren-Klinik zur Tonsillektomie überwiesen. Stomatitis ulcerosa ist nun wieder aufgetreten.

Behandlung am 24. 12. 38: H_2O_2 15%-Reinigung, Cebion-Paste zum Massieren mitgegeben. Abklatschgeschwüre in Gegend der Molaren.

Am 30. 12. 38 sind die Abklatschgeschwüre geheilt. Besonders in der Molarengegend ist das Zahnfleisch sehr empfindlich. 2—3 Tabletten (Cebion) täglich.

Am 20. 1. 39 wesentliche Besserung, Patientin ist zufrieden, massiert weiter mit Cebion-Paste und nimmt 2 Tabletten täglich ein, da noch eine geringe Rötung des Zahnfleisches festzustellen ist.

Fall 3: K. K., 19 Jahre.

Befund am 31. 7. 39: Gingivitis marginalis. Papillen besonders im Frontzahngebiet des Oberkiefers stark entzündlich verändert. Reinigung mit H_2O_2 15%, Massage mit Cebion-Paste.

Am 2. 8. 39 bedeutende Besserung. Patient gibt an, daß das Zahnfleisch nicht mehr beim Zähneputzen blutet.

Am 9. 8. 39 Kontrolle: es sind keine entzündlicheu Veränderungen des Zahnfleisches mehr festzustellen.

Fall 4: H. U., 20 Jahre, Schwester.

Befund am 18. 8. 39: Vollkommen intaktes Gebiß und normal aussehendes Zahnfleisch, das bei der geringsten Berührung stark blutet. Kein Zahnstein, keine Beläge!

Am 22. 8. 39: Patientin gibt an, daß das Zahnfleisch nicht mehr so heftig blutet, während sie vor der Behandlung beim Erwachen an jedem Morgen blutüberzogene Zähne feststellte. Patientin massiert weiter mit Cebion-Paste.

Fall 5: M. E., 19 Jahre.

Befund am 12. 7. 39: Gingivitis ulcerosa. Aus den Zahnfleischtaschen quillt weißliches, trübes Sekret. Auf dem Zahnfleischsaum liegt graugelber Belag, der abwischbar ist. Starker Foetor ex ore. Säuberung mit H_2O_2 15%. Cebion-Paste zum Massieren und Cebion-Tabletten zum Einnehmen mitgegeben.

Am 15. 7. 39 keine Besserung! Weiter Cebion-Paste und Tabletten verordnet.

Am 17. 7. 39 noch keine wesentliche Besserung. Cebion 0,1 gr: 2 ccm subcutan injiziert.

Am 19. 7. 39: Patientin klagt nicht mehr über so starke Beschwerden. Cebion 0,1 gr: 2 ccm subcutan.

Am 21. 7. 39 bedeutende Besserung. Cebion 0,1 gr: 2 ccm subcutan.

Am 26. 7. 39: Zahnfleisch blutet nur noch wenig, es sind keine schmierigen Beläge festzustellen. Patientin hat keine Beschwerden mehr. Cebion 0,1 gr: 2 ccm subcutan.

Am 1. 8. 39: Die Gingivitis ulcerosa ist abgeheilt. Cebion 0,1 gr: 2 ccm subcutan.

Am 3. 8. 39 wird Patientin entlassen.

C) Schluß:

Zusammenfassung.

Außer den Hauptnährstoffen, Kohlehydraten, Fetten, Eiweiß, Mineralsalzen sind die Vitamine für den Stoffwechsel und das Wachstum unbedingt notwendig.

Eine Vitamin-C-Verarmung des Körpers bedeutet eine Herabsetzung der Widerstands- und Abwehrkraft. Umgekehrt wird bei Infektionen und schweren körperlichen Anstrengungen mehr Vitamin C verbraucht. Fast in allen Disziplinen der Medizin wird das Vitamin C angewandt. Eine besondere Bedeutung hat das Vitamin C für den Zahn und Zahnhalteapparat. Und zwar entwickelt sich bei völligem Vitamin-C-Mangel das Krankheitsbild des Skorbut. Eine C-Hypovitaminose kann sich durch eine Zahnfleischentzündung und Zahnfleischbluten bemerkbar machen. In diesen Fällen bewirkt eine Verabreichung von Vitamin-C-Präparaten eine beschleunigte Abheilung der Zahnfleischerkrankungen.

Auf Grund der 50 behandelten Fälle konnte festgestellt werden, daß bei geeigneter Mundpflege, die eine gewisse Vorbedingung bei der Vitamin-C-Behandlung ist und gleichzeitig eine Erziehungsmöglichkeit zur Mundpflege bedeutet, Gingivitiden unter Anwendung von Cebion-Merck zur Abheilung gelangen. Die mechanische Wirkung der regelmäßigen Massage mit der Cebion-Paste darf nicht unbeachtet bleiben. Dadurch wird für bessere Durchblutung und Ernährung der Gingiva gesorgt. Die lokalen Behandlungsmaßnahmen können durch eine interne Therapie (Verordnung von Cebion-Tabletten oder Injektion von Cebion-Ampullen) unterstützt werden.

Herrn Prof. Dr. H. Fliege gestatte ich mir für die Ueberlassung der Arbeit und Herrn Oberarzt Dr. H. Heuser für die Unterstützung bei der Abfassung der Arbeit meinen verbindlichsten Dank auszusprechen.

Literaturverzeichnis.

1. Beszonoff: Zitat in Schneider D. Z. W. 1938 Nr. 17, S. 398.
2. Bircher-Benner: Schweizerische Monatsschrift für Zahnheilkunde 1834, S. 359 (Diät u. Zahnkaries).
3. Brammer: Deutsche Monatsschrift für Zahnheilkunde 1926, Heft 5. (Histologische Untersuchungen über Konkrementbildung ...).
4. Euler: Die Bedeutung der Vitamine für die Zahnheilkunde. Sonderdruck E. Merck's Jahresbericht 1936.
5. Euler: D. Z. W. Nr. 28, S. 650.
6. Euler: cf. Nr. 35.
7. Fliege u. Heuser: D. Z. W. 1937 Nr. 40, S. 419.
8. Funk, Casimir: Zitat in Trummel: Einfluß der Vitamine auf das Gebiß.
9. Kalk: D. Z. W. 1935 Nr. 33, S. 772 u. S. 773.
10. Klodt: Z. R. 47. Jahrgang Nr. 51, S. 282.
11. Kühnau u. Stepp: M. M. W. 1933, Vitamine und Hormone.
12. Kühnau, Stepp, Schröder, München: Vitamin C. Referat: Vitamine und ihre klinische Anwendung. 1936. F. Enke, Verlag, Stuttgart.
13. Laubef: Klinische Wochenschrift, Jahrgang 16. 1937, Nr. 37, S. 1274/1276.
14. Lauber: Ueber Vitamin-C-Stoffwechsel bei chirurgischen Erkrankungen und Eingriffen. Verlag v. Julius Springer. 1937.
15. Lauber: Exper. Med. 1936, Bd. 98, H. 4, S. 432 ff.
16. Lauber: Med. Welt 1737, Nr. 3.
17. Löhr: Med. Welt 1936, Nr. 16, S. 553; Dtsch. med. Wschr. 1936, Nr. 12, S. 488.
18. Neuweiler: Klinishhe Wochenschrift 1937, Nr. 12.
19. Pfannenstiel: Med. Welt 1937, Nr. 3.
20. Rohmer: Zbl. ges. Kinderheilkunde 1938, Bd. 34, H. 11.
21. Rudy: Vitamine u. Mangelkrankheiten.
22. Schneider: D. Z. W. 1938, Nr. 17, S. 395.
23. Stepp: Zitat in Rudy.
24. Stroh: Z. W. 1936, Nr. 3, S. 62.

Lebenslauf.

Am 30. März 1915 wurde ich als Tochter des Landwirts Hugo Hinzmann und seiner Ehefrau Hedwig geb. Wagner in Kirschlainen bei Allenstein (Ostpr.) geboren. Ich besuchte die Volksschule in Kirschlainen, das Lyzeum bis U II in Wartenburg (Ostpr.) und das Oberlyzeum in Duderstadt (Hannover), das ich 1935 mit dem Zeugnis der Reife verließ. Darauf war ich im Arbeitsdienst und begann am 1. November 1935 mit dem Studium der Zahnheilkunde in Marburg. Im Frühjahr 1937 bestand ich hier die zahnärztliche Vorprüfung. Zwei Semester belegte ich an der Universität Königsberg und kam dann wieder nach Marburg zurück. Im Wintersemester 1937/38 legte ich die zahnärztliche Staatsprüfung ab.

Meine akademischen Lehrer waren die Professoren und Dozenten:

in Marburg: Baars, Becker, Dittler, Elbrecht, Fliege, Gremels, Grüneisen, Heuser, Kunzendorf, Lauber, Meerwein, Pfannenstiel, von Reckow, Rix, Strecker, Zeiger.

in Königsberg: Ascher, Biebl, Birnbaum, Hantschmann, Mennenga, Meyer, Morgenroth, Müller, Weicker.